LESÕES QUÍSTICAS DO PÂNCREAS

REVISÃO DOS CRITÉRIOS DE SENDAI

9 DE NOVEMBRO DE 2015

Isabel Sofia Correia Candelária

4º ano do internato complementar de Radiologia

Centro Hospitalar e Universitário de Coimbra

Director: Prof. Filipe Caseiro Alves

SÚMULA

- Epidemiologia das lesões quísticas do pâncreas (LQP)
- Classificação das LQP
- Detecção (TC e RM)
- Características imagiológicas das LQP
- Papel da ecoendoscopia
- Critérios de Sendai
- Abordagem terapêutica e *follow up*
- Conclusões

EPIDEMIOLOGIA DAS LQP

- Prevalência das lesões detectadas em TC e RM varia entre 0,5 a 44%

  - aumento de 8% entre 1995 e 2010, in *Radiology 2014*

- 60% dos doentes são assintomáticos na altura do diagnóstico

- Lesões detectadas são cada vez mais pequenas

  - 13 a 88% das lesões com dimensões <3cm não apresentam características morfológicas específicas;

  - 22 a 86% das lesões com diagnóstico pré-operatório correcto

EPIDEMIOLOGIA DAS LQP

- "Problemas-chave":

  - Limitada capacidade diagnóstica dos métodos de imagem para lesões <3cm

  - Sobreposição de achados imagiológicos

  - Potencial maligno de algumas lesões mucinosas (IPMN, cistoadenoma mucinoso)

↓

Qual o *follow up* a adoptar em doentes assintomáticos e sem diagnóstico?

CLASSIFICAÇÃO DAS LQP

- Em termos etiológicos

LESÕES INFLAMATÓRIAS

- ✓ Colecção aguda peri-pancreática
- ✓ Pseudoquisto
- ✓ Necrose encapsulada

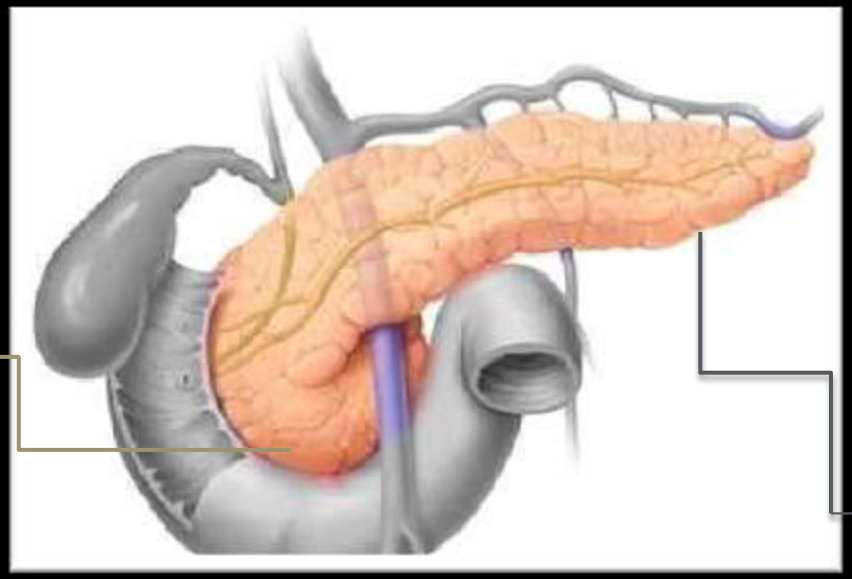

LESÕES NEOPLÁSICAS

- ✓ Macroquístico
  - Cistoadenoma mucinoso
- ✓ Microquístico
  - s/ comunicação DP:cistoadenoma seroso
  - c/ comunicação DP: IPMN

Outras lesões: neoplasias epiteliais pseudopapilares, tumores neuroendócrinos e adenocarcinomas com degenerescência quística

CLASSIFICAÇÃO DAS LQP

- Lesões neoplásicas poderão ser divididas em função do potencial de benignidade *vs* malignidade:

BENIGNAS

Cistoadenoma seroso

MALIGNAS / POTENCIALMENTE MALIGNAS

IPMN (+DP/ tipo misto)

Cistoadenoma mucinoso

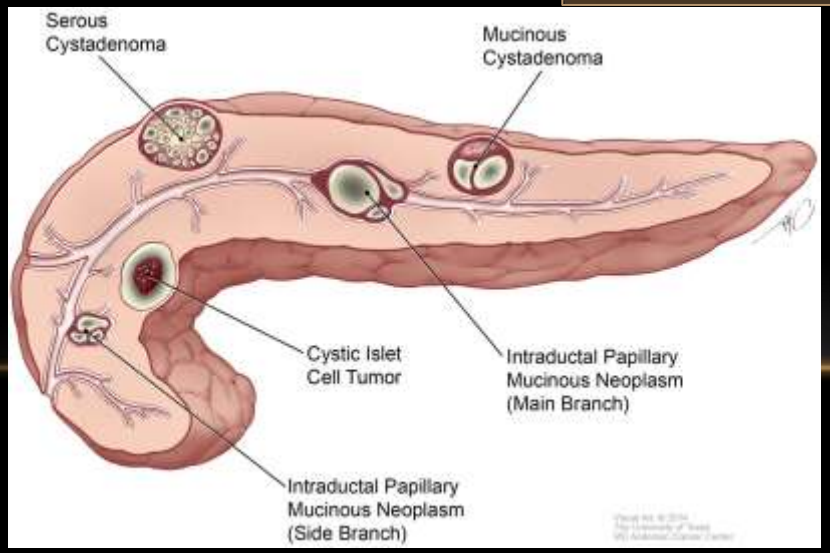

CLASSIFICAÇÃO DAS LQP

- Em termos morfológicos

Quisto unilocular



Lesão microquística (> 6 quistos; <2cm)

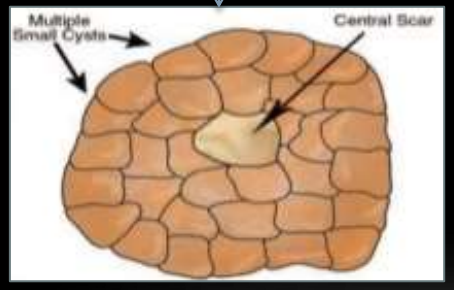

Lesão macroquística (< 6 quistos; >2cm)

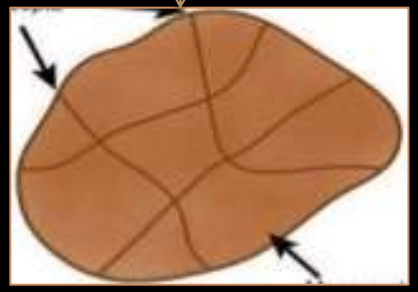

Quisto com componente sólido

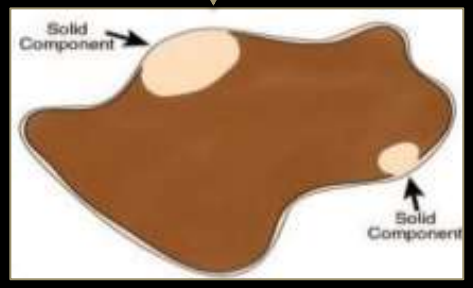

Importância: Infere sobre o diagnóstico etiológico; determina o seguimento mais adequado

CLASSIFICAÇÃO DAS LQP

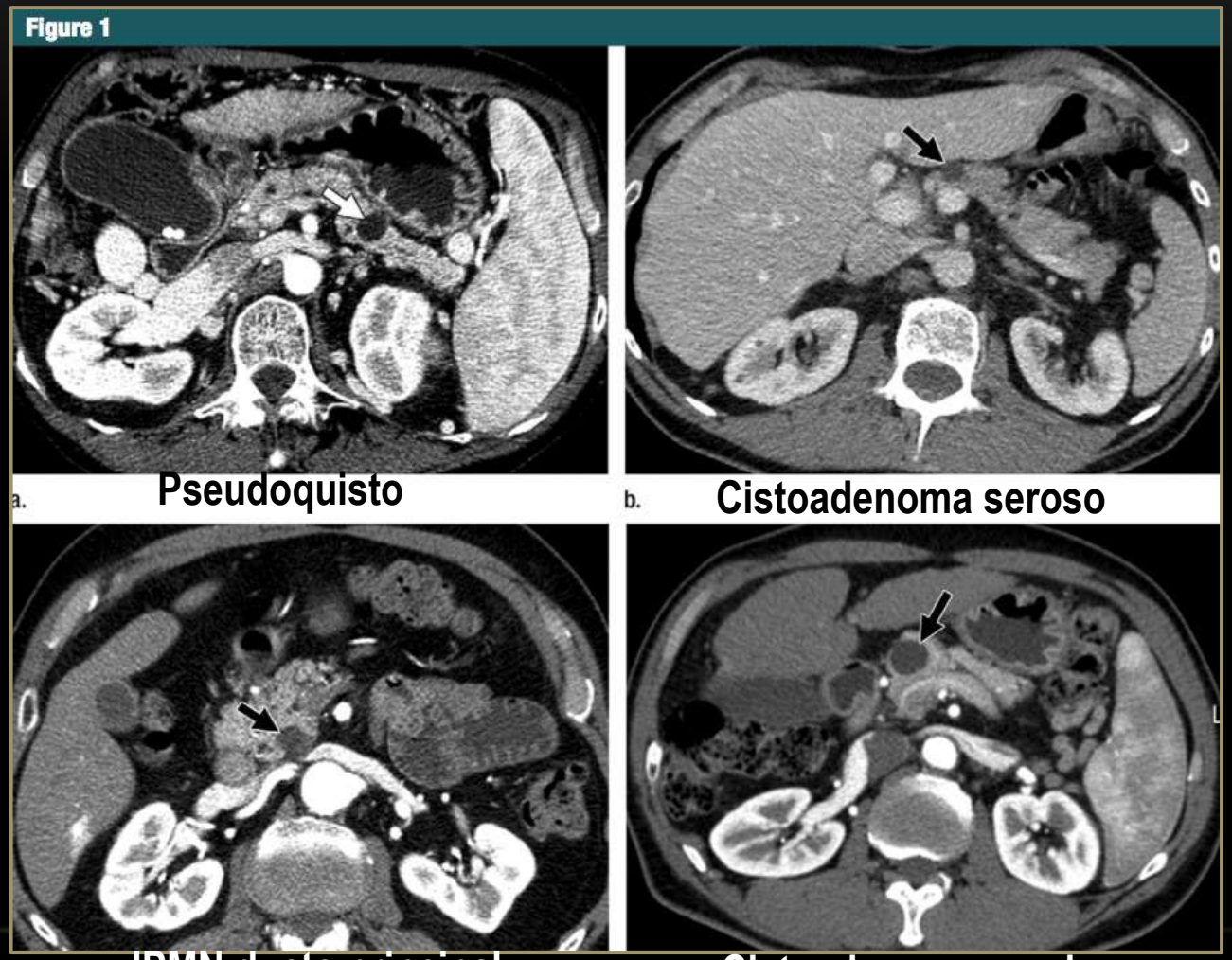

Dificuldade na caracterização morfológica das lesões < 3cm

DETECÇÃO

- TC
- Modalidade mais empregue na avaliação de lesões pancreáticas
- Vantagens:
  - maior disponibilidade face à RM
  - "familiarização" das características de imagem
  - aquisição com espessura de corte fina (aumento da resolução espacial e reformatações)

Table 1
MDCT pancreatic protocol

Scan Type	Helical
Slice thickness (detector configuration)	Thinnest possible, preferably submillimeter when available
Gap	None
Oral contrast	Low-density oral contrast or water
Intravenous contrast[a]	Low-osmolality iodinated contrast material with a high iodine concentration (≥300 mg Iodine/mL) and a high injection rate ≥4 mL/s
Phase acquisition	Pancreatic parenchymal phase at 40–50 s after commencement of contrast material injection followed by portal venous phase at 65–70 s

Pancreatic Solid and Cystic Neoplasms: Diagnostic Evaluation and Intervention, Al-Hawary et al, Rad Clin N Am, 2015

DETECÇÃO

- RM e CPRM(com ou sem secretina)
- Acuidade diagnóstica igual à MDCT (tumores pancreáticos sólidos)
- CPRM > MDCT na avaliação de lesões quísticas:

- elevado SNR
- obtenção de imagens de elevada resolução do ducto pancreático e vias biliares

Contraste endógeno "natural" das estruturas líquidas

Table 3
MR imaging pancreatic protocol

Sequences	Comment	Plane	Slice Thickness
T2-weighted single-shot fast spin-echo	Localizer	Coronal +/– axial	≤6 mm
T1-weighted dual-echo gradient echo	For evaluation of lipid- and fat-containing lesions	Axial	≤6 mm
T2-weighted fast spin-echo with fat saturation	Highlight solid and cystic lesions	Axial	≤6 mm
Diffusion-weighted imaging	Growing role in the detection and possibly characterization of some solid and cystic lesions	Axial	≤6 mm
Dynamic 3D T1-weighted gradient echo with fat saturation before and after gadolinium-based contrast material administration	Unenhanced, pancreatic, venous, and equilibrium phases Performed to detect and characterize lesions and assess peripancreatic vasculature	Axial	2–3 mm (3D)
Heavily T2-weighted 3D fast-recovery fast spin echo MRCP with 3D reconstructions	Evaluate for ductal strictures, establish cyst-duct communication	Coronal	1–3 mm (3D)

Pancreatic Solid and Cystic Neoplasms: Diagnostic Evaluation and Intervention, Al-Hawary et al, Rad Clin N Am, 2015

CARACTERÍSTICAS IMAGIOLÓGICAS

- Imagiologia tem papel fundamental na abordagem diagnóstica
- TC, RM e CPRM

- Identificação das lesões
- Caracterização das lesões
  - ✓ comunicação com os ductos pancreáticos
  - ✓ pesquisa de características sugestivas de malignidade

- Alterações inflamatórias podem dificultar a avaliação das características morfológicas destas lesões

LESÕES INFLAMATÓRIAS

- *Colecção líquida aguda peri-pancreática*

- surge nas primeiras quatro semanas, no contexto de pancreatite edematosa intersticial
- causada pela inflamação pancreática ou ruptura de um mais ductos secundários
- sem parede perceptível
- evolução: *pseudoquisto*

LESÕES INFLAMATÓRIAS

- *Pseudoquisto*

- sexo masculino, 3ª a 7ª décadas de vida
- lesão quística unilocular mais comum no pâncreas (80-90% dos casos)
- quatro semanas após início de PA
- localização mais frequente: corpo e cauda

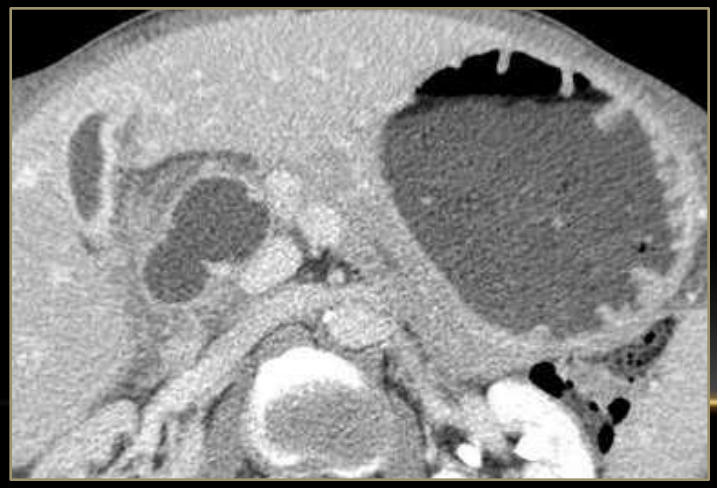

SIM, CHUC

LESÕES INFLAMATÓRIAS

- *Pseudoquisto*

- Morfologia arredondada/ovalada
- Unilocular (conteúdo homogéneo)
- Parede fina/ espessa, regular, com realce após civ
- Comunicação com Wirsung (<50% dos casos)
- Podem estar associados a calcificações, atrofia e ectasias ductais (pancreatite crónica)

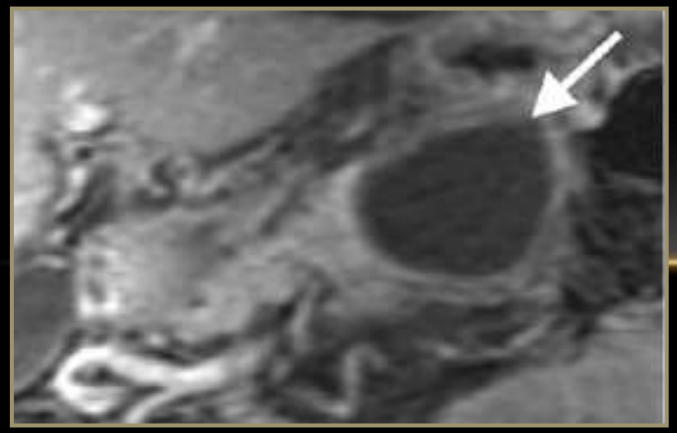

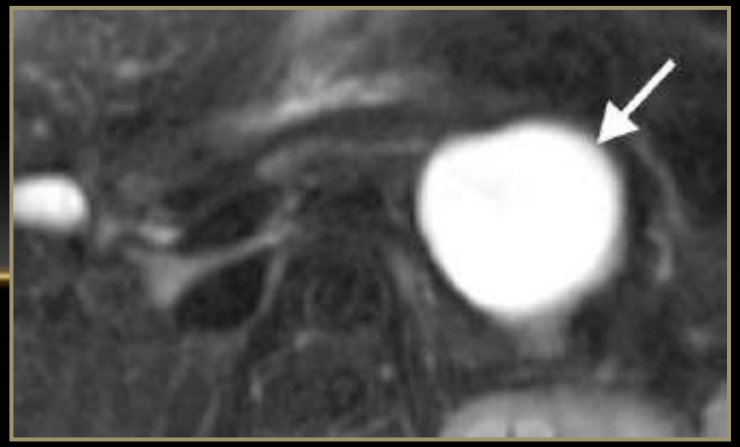

LESÕES INFLAMATÓRIAS

- *Pseudoquisto*
- Contexto clínico?
- Alterações analíticas?

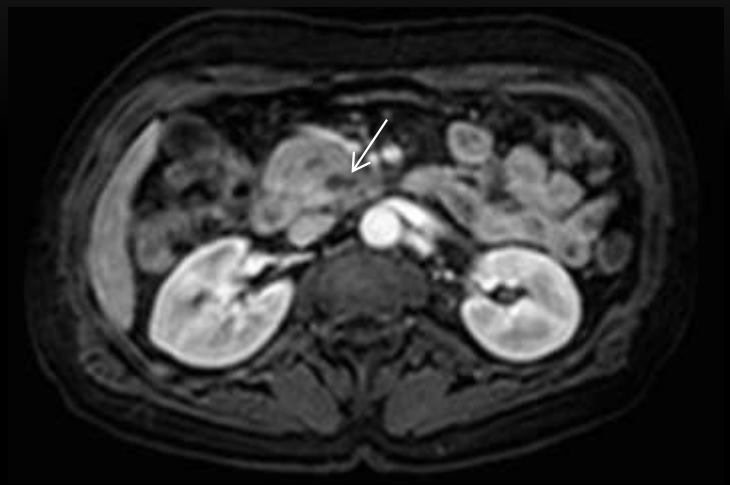

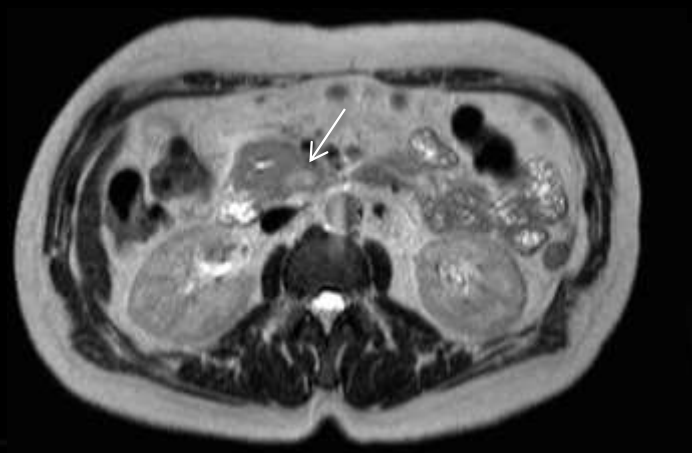

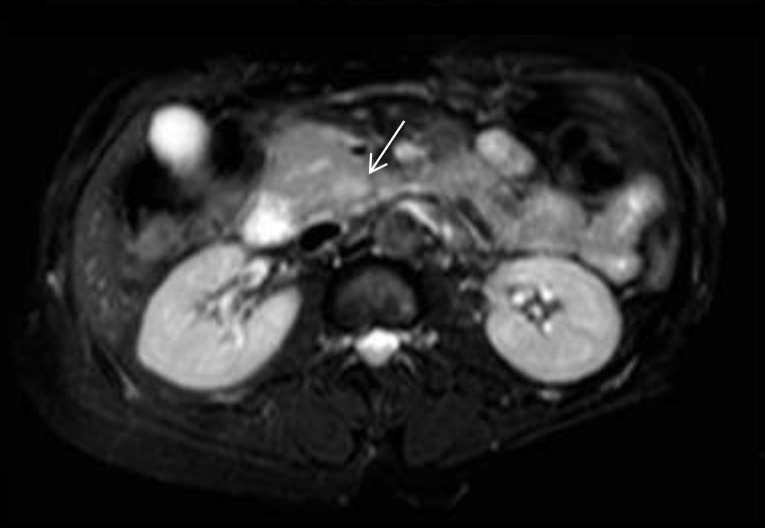

SIM, CHUC

LESÕES INFLAMATÓRIAS

- *Colecção necrótica aguda*

- surge num período inferior a quatro semanas, num contexto de pancreatite necrotizante
- líquido e material necrótico em graus variáveis
- substituição do parênquima pancreático
- evolução: necrose encapsulada

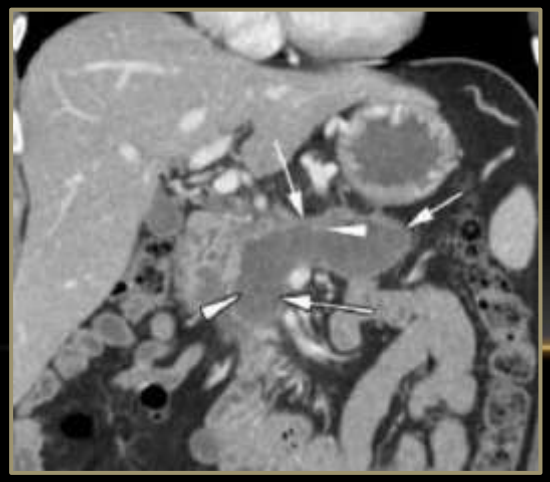

4 semanas

Necrose Encapsulada

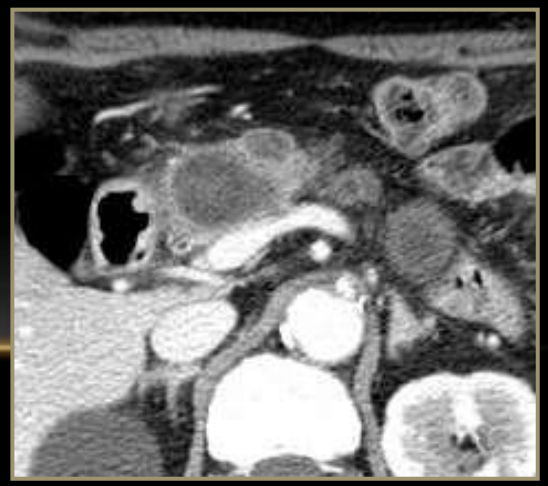

LESÕES NEOPLÁSICAS

- MICROQUÍSTICAS (SEM COMUNICAÇÃO COM DP)

Cistoadenoma Seroso

- 30% das neoplasias quísticas
- Tumor quístico mais frequente em mulheres idosas *(senior)*
- Localização: cabeça>corpo>cauda
- Sem atipia ou displasia (benignidade)
- Subtipos morfológicos:
  a) forma poliquística (70%)
  b) padrão em favo/esponjoso (20%)
  c) forma oligoquística/ unilocular (raro)

LESÕES NEOPLÁSICAS

- MICROQUÍSTICAS

CISTOADENOMA SEROSO

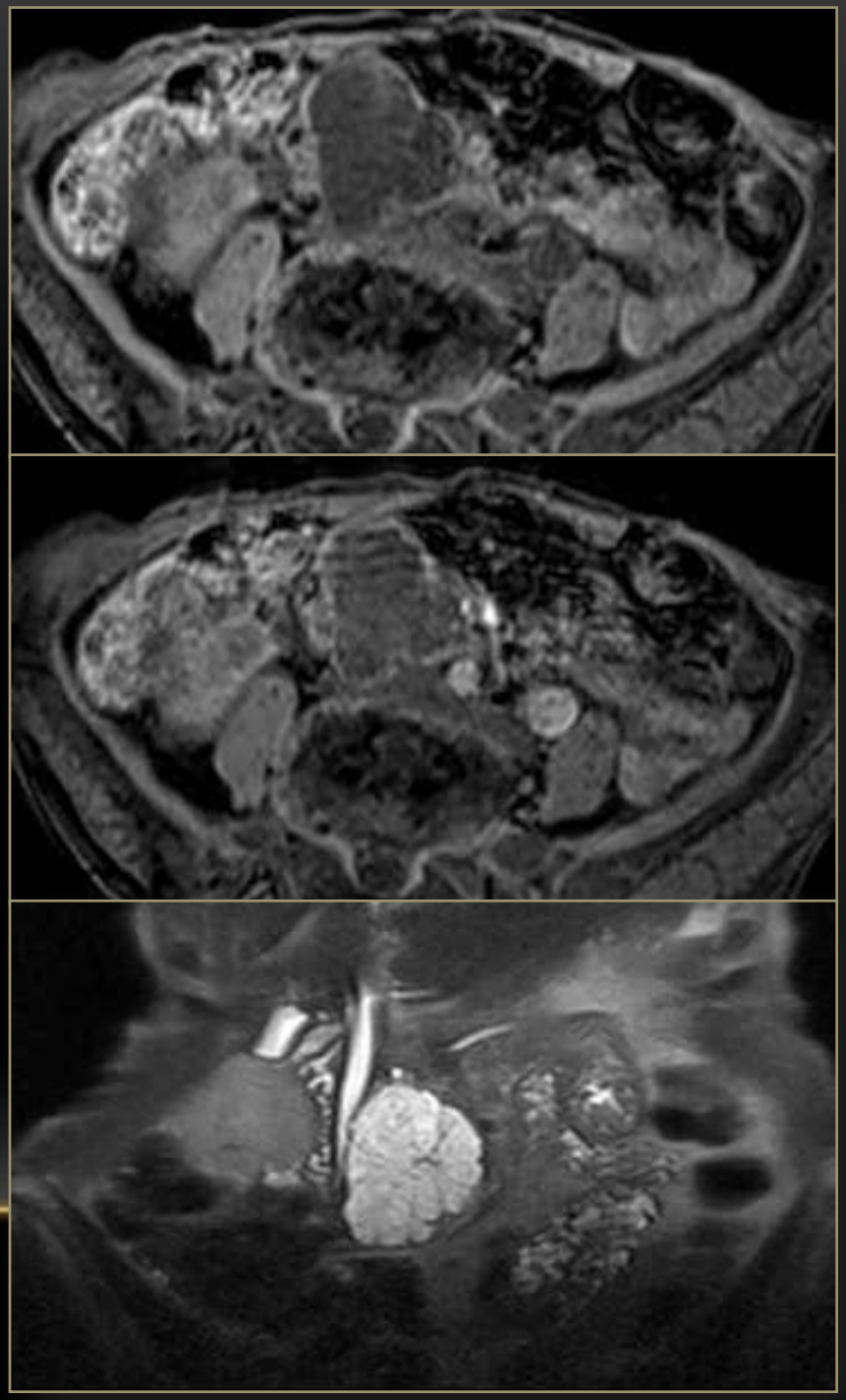

SIM, CHUC

LESÕES NEOPLÁSICAS

- MICROQUÍSTICAS

CISTOADENOMA SEROSO

Patognomónico: cicatriz central com calcificações (30%)

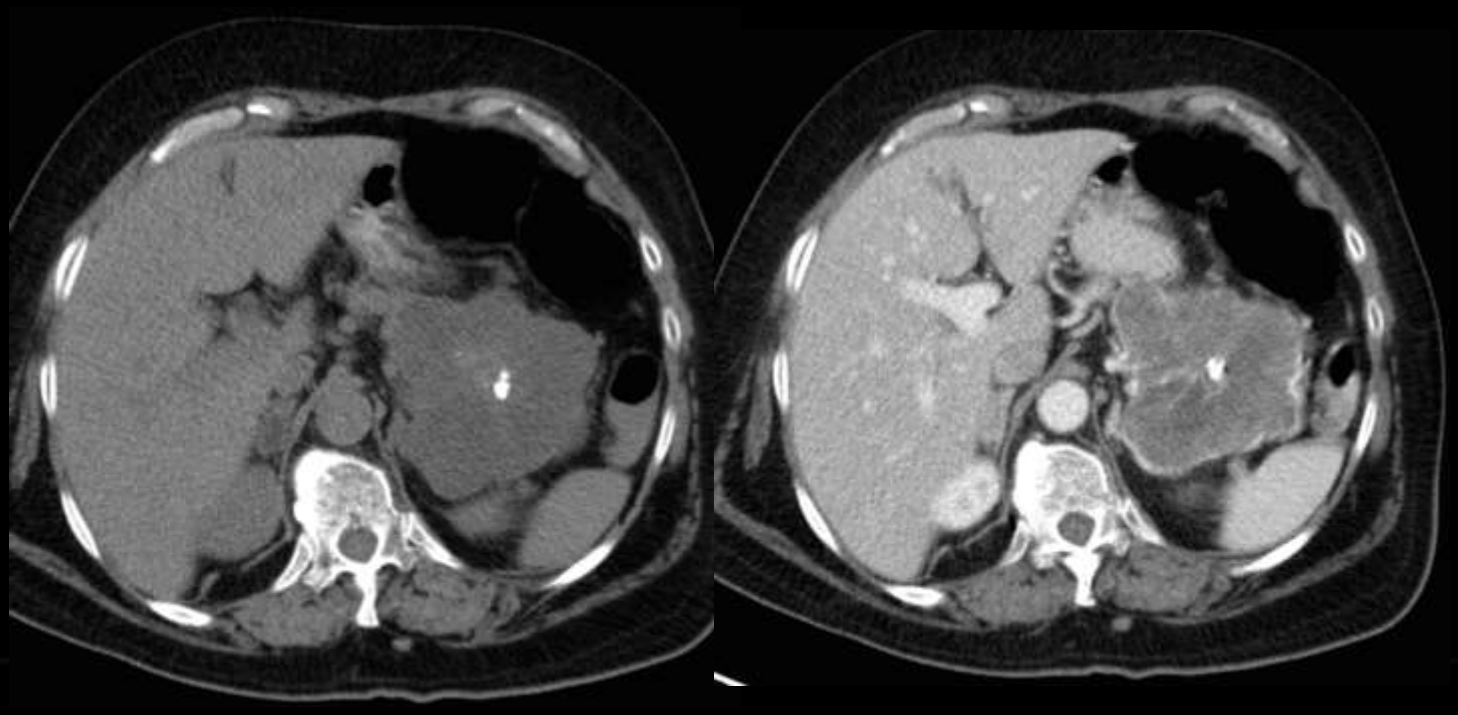

SIM, CHUC

LESÕES NEOPLÁSICAS

- MACROQUÍSTICAS

CISTOADENOMA/CISTOADENOCARCINOMA MUCINOSO

- 50% das neoplasias quísticas
- 40-50A (*mother)*
- Sexo feminino (células do estroma ovárico)
- Localização: cauda
- Prevalência de carcinoma invasor <15%
- Lesão pré-maligna/ maligna (devem ser excisados)

LESÕES NEOPLÁSICAS

- MACROQUÍSTICAS

CISTOADENOMA/ CISTOADENOCARCINOMA MUCINOSO

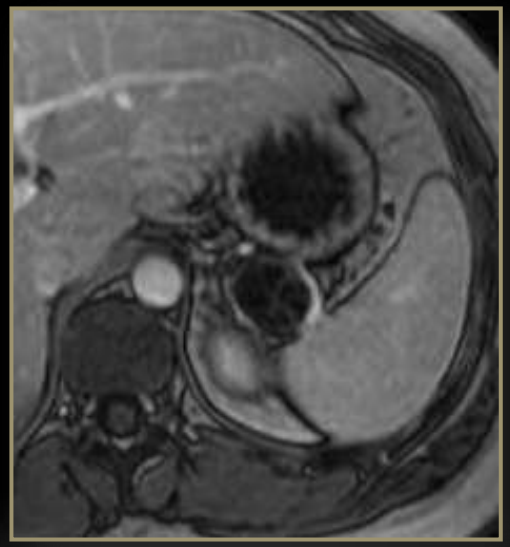

LESÕES NEOPLÁSICAS

- MACROQUÍSTICAS

CISTOADENOMA/ CISTOADENOCARCINOMA MUCINOSO

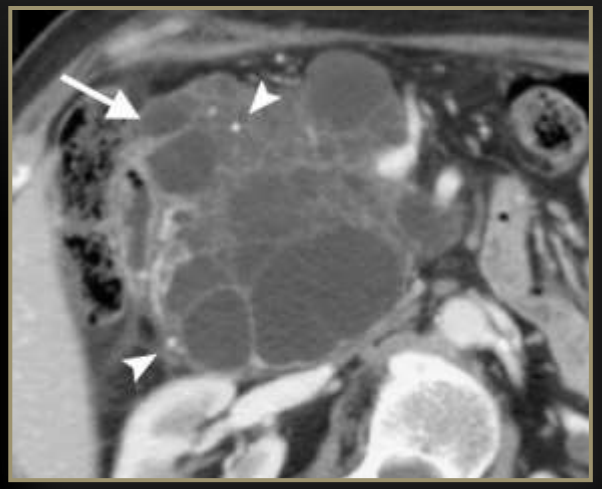

Características sugestivas de malignidade:

- Dimensão > 4cm
- Calcificação parietal em “casca de ovo”
- Parede espessa ou componente sólido irregular com realce

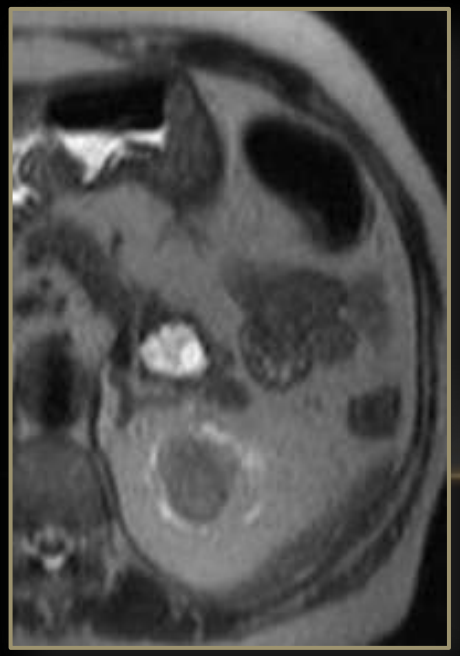

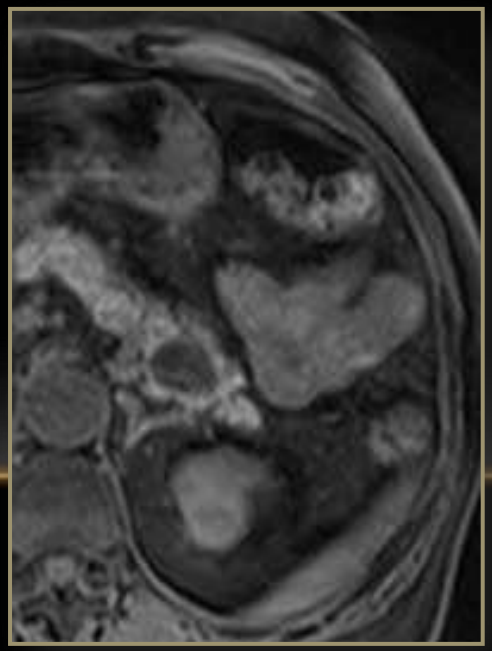

LESÕES NEOPLÁSICAS

- *TUMOR PSEUDOPAPILAR SÓLIDO*

- Muito raros (<1% das neoplasias quísticas)
- Sexo feminino
- 20-40A (*daughter)*
- Localização: corpo e cauda
- Baixo potencial de malignidade

  (metastização raramente descrita)

LESÕES NEOPLÁSICAS

- *Tumor Pseudopapilar Sólido*

- Massa de grandes dimensões, encapsulada
- Conteúdo variável (sólido/ sólido + quístico/ quístico)

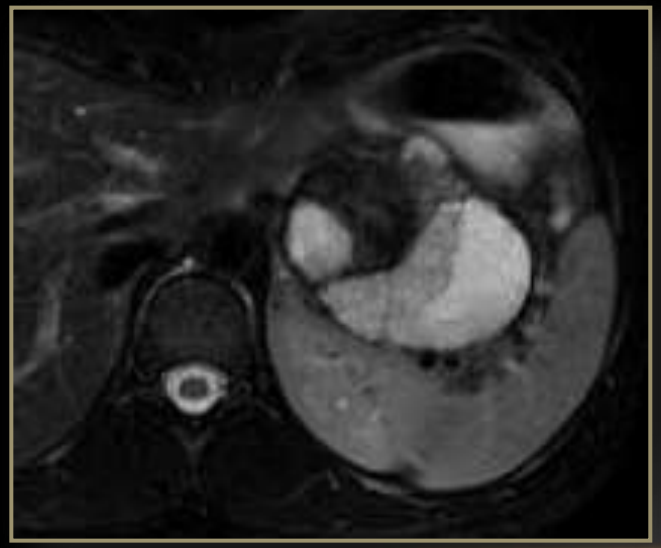

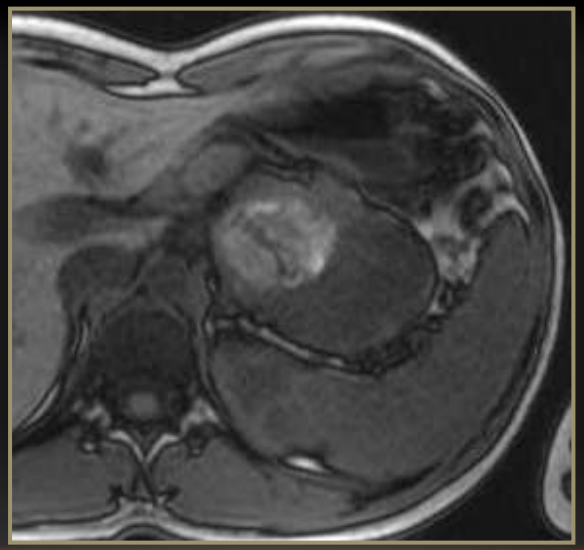

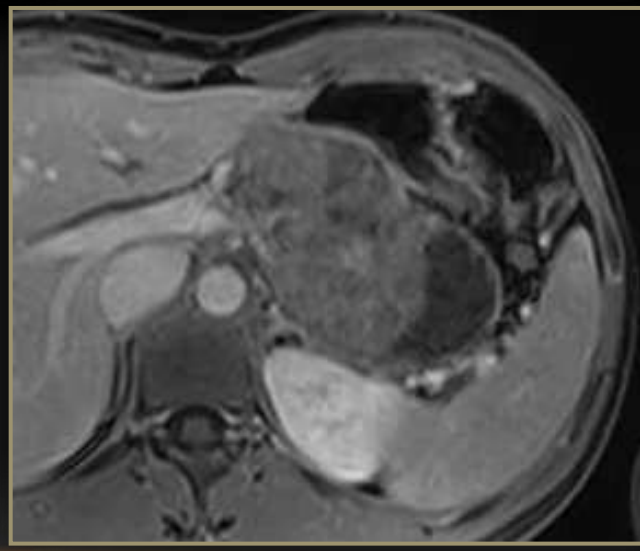

LESÕES NEOPLÁSICAS

- MICROQUÍSTICAS (COM COMUNICAÇÃO COM DP)

Neoplasias Mucinosas Pancreáticas Intra-ductais (IPMN)

- Resultam da proliferação do epitélio ductal pancreático, com aspecto papilar
- Hipersecreção de mucina – dilatação dos ductos principal e/ou acessório
- Actualmente reconhecidos como precursores macroscópicos do carcinoma ductal invasor do pâncreas

↓

Lesão pré-maligna



LESÕES NEOPLÁSICAS

- *Neoplasias Mucinosas Pancreáticas Intra-ductais (IPMN)*

- **Sexo masculino** > sexo feminino (3:1)
- Idade média de surgimento: 66A
- Localização: porção cefálica (frequente no processo uncinado)
- Clínica: assintomáticos / dor abdominal (55%) / pancreatite aguda / icterícia
- DD: outras lesões quísticas mucinosas ou pancreatite crónica

LESÕES NEOPLÁSICAS

- *NEOPLASIAS MUCINOSAS PANCREÁTICAS INTRA-DUCTAIS (IPMN)*
- Classificação:

Anatómica

IPMN ducto principal

IPMN tipo misto

IPMN do ducto secundário

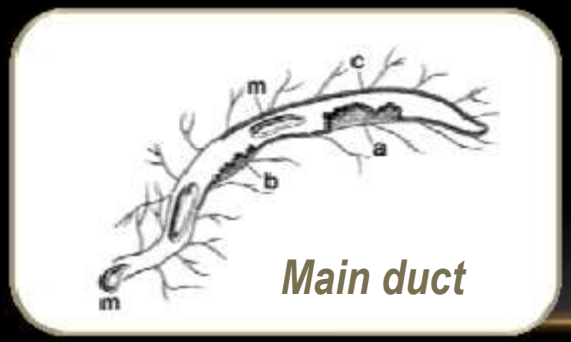



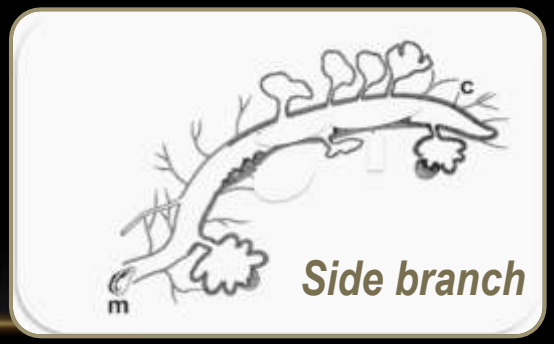

LESÕES NEOPLÁSICAS

- *NEOPLASIAS MUCINOSAS PANCREÁTICAS INTRA-DUCTAIS (IPMN)*
- Classificação:

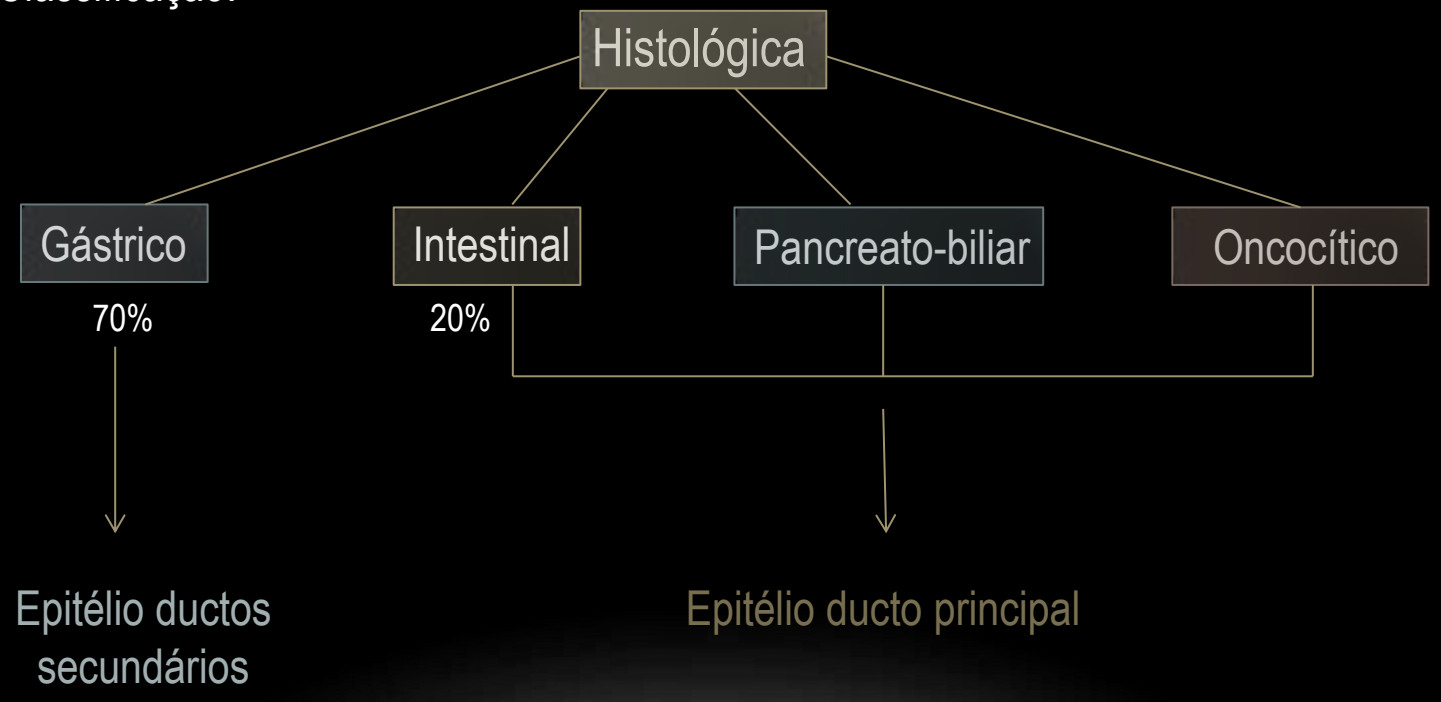

- Novos subtipos descritos: células claras, células escuras, células compactas – diferente produção de mucinas

(Yonezawa et al, J Hepatob Panc Surg, 2002; Fukushima et al, Human Patol 2007)

LESÕES NEOPLÁSICAS

- *NEOPLASIAS MUCINOSAS PANCREÁTICAS INTRA-DUCTAIS (IPMN)*
- Importância da classificação?

Table 4

Pancreatic Cyst Fluid Analysis

Test	Mucinous vs Nonmucinous	Benign vs Malignant
Amylase	Include/exclude pseudocyst	Not useful
CEA	Highly useful	Questionable*
CA19–9	Accepted use (MCN vs IPMN)	Not useful
Mucin stain	Highly useful	Not useful
CA19–9 and MUC5AC†	Accepted use	Not useful
CA19–9 and CEACAM6‡	Accepted use	Not useful
CEA and CA72–4	Investigational	Potential
CEA and CA19–9§	Investigational	Potential
Mucins (MUC1, 2, 4, 5AC)†	Accepted use, investigational	Used to differentiate subtypes of IPMN, determine low- versus high-risk cysts
Molecular analysis (K-*ras* and LOH)	Highly useful	Possible, potentially with other genes
Inflammatory mediated proteins	Investigational	Branch-duct IPMN versus main-duct IPMN (potential with TGF-β1, IL1β)
Telomerase	Investigational	Potential
MicroRNA	Investigational	Potential
Cytologic evaluation	...	Highly useful

Note.—For investigational tests, see Appendix E3 (online).

*Levels above 2500 ng/mL are highly indicative of a malignant lesion.

New Insights into Characterization Cystic of Pancreatic Lesions, in Radiology 2014

LESÕES NEOPLÁSICAS

- *NEOPLASIAS MUCINOSAS PANCREÁTICAS INTRA-DUCTAIS (IPMN)*
- Importância da classificação?

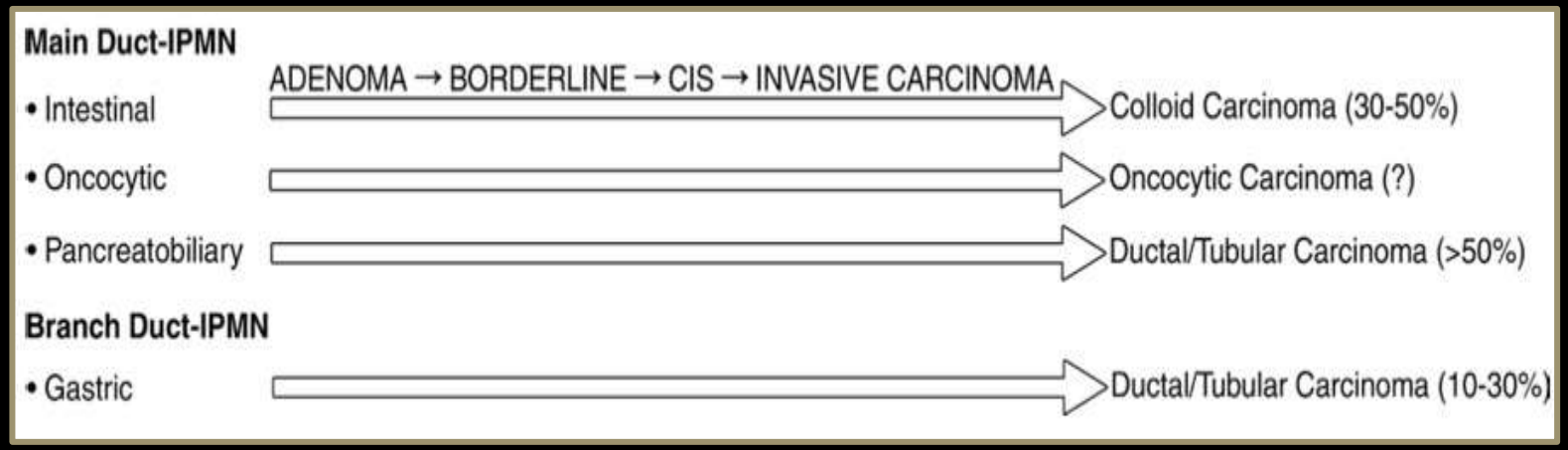

New Insights into Characterization Cystic of Pancreatic Lesions, in Radiology 2014

LESÕES NEOPLÁSICAS

- *NEOPLASIAS MUCINOSAS PANCREÁTICAS INTRA-DUCTAIS (IPMN)*

- *IPMN do Ducto Principal*

- Crescimento do tumor ocorre no interior do ducto
- Dilatação do Wirsung > 5mm (produção de mucina), sem individualização de outra causa obstrutiva
- Dilatação segmentar ou difusa
- Envolvimento difuso do pâncreas

LESÕES NEOPLÁSICAS

- *NEOPLASIAS MUCINOSAS PANCREÁTICAS INTRA-DUCTAIS (IPMN)*

- *IPMN do Ducto Principal*
- Atrofia glandular e calcificações intra-ductais
- Projecções papilares no interior do ducto
- Protusão da papila duodenal para o lúmen

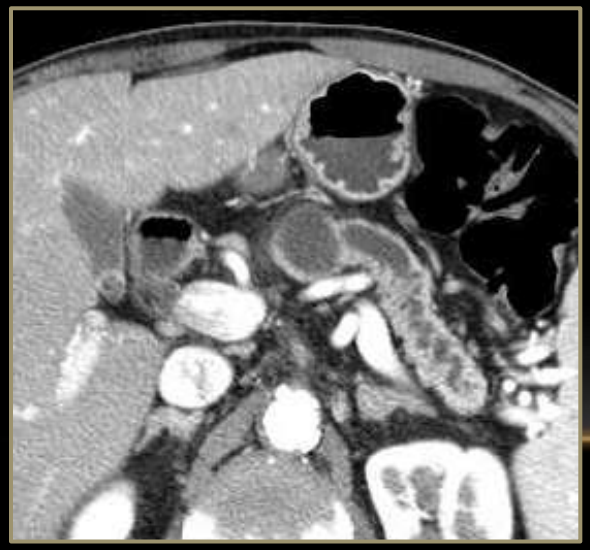

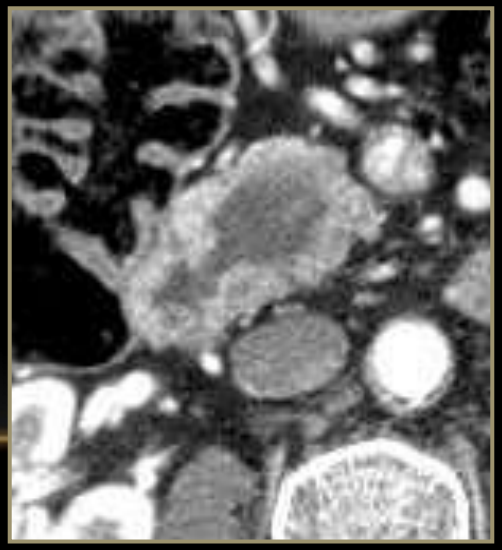

LESÕES NEOPLÁSICAS

- *NEOPLASIAS MUCINOSAS PANCREÁTICAS INTRA-DUCTAIS (IPMN)*

- *IPMN do Tipo Misto*

- tumor com origem nos ductos secundários e no ducto principal
- dilatação dos ductos secundários e do Wirsung > 5mm

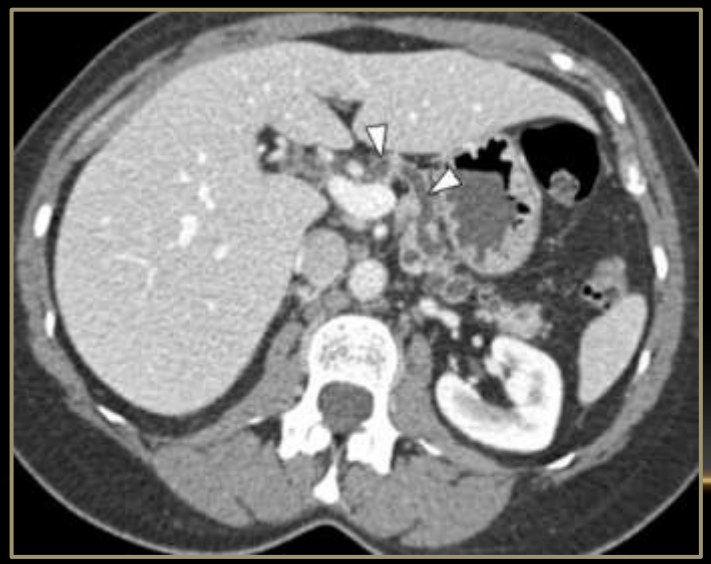

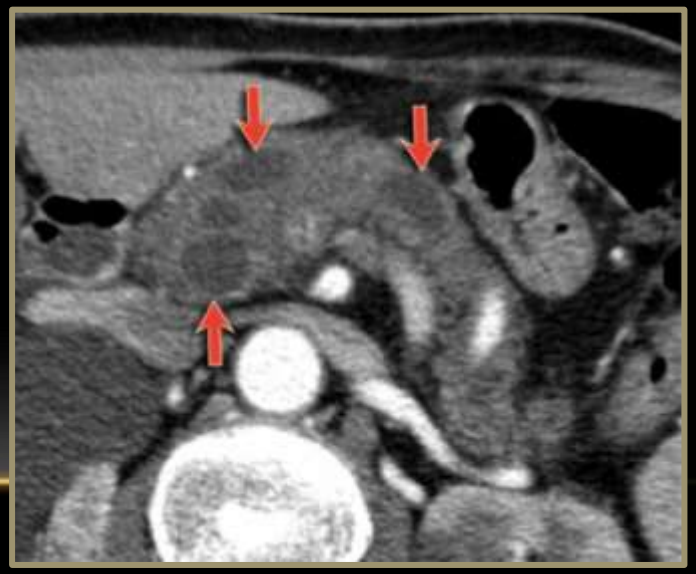

LESÕES NEOPLÁSICAS

- *NEOPLASIAS MUCINOSAS PANCREÁTICAS INTRA-DUCTAIS (IPMN)*

- *IPMN dos Ductos Secundários*
- Corresponde a quisto pancreático >5mm que comunica com o ducto pancreático principal
- Variante mais comum
- Sexo masculino, idade avançada
- Frequentemente assintomáticos
- 40% são multifocais (colecção de quistos em “cachos de uvas”)
- Menor risco de malignização (2 a 3%)

LESÕES NEOPLÁSICAS

- *NEOPLASIAS MUCINOSAS PANCREÁTICAS INTRA-DUCTAIS (IPMN)*

- *IPMN dos Ductos Secundários*

- DD: pseudoquisto pancreático, neoplasia serosa oligoquística pequena, neoplasia quística mucinosa
- Dilatação dos ductos secundários por mucina (apenas os ductos secundários estão dilatados)
- Localização: porção cefálica (processo uncinado) – <u>multifocal</u> (30-40%)

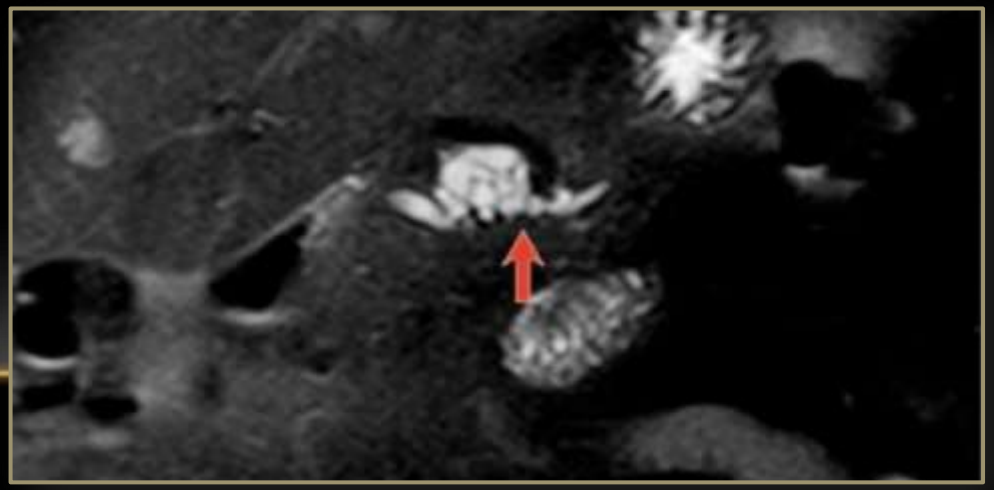

LESÕES NEOPLÁSICAS

- *NEOPLASIAS MUCINOSAS PANCREÁTICAS INTRA-DUCTAIS (IPMN)*

- *IPMN dos Ductos Secundários*

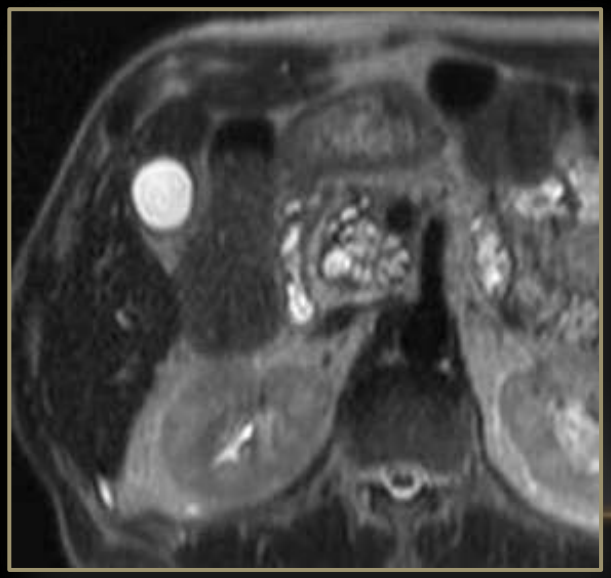

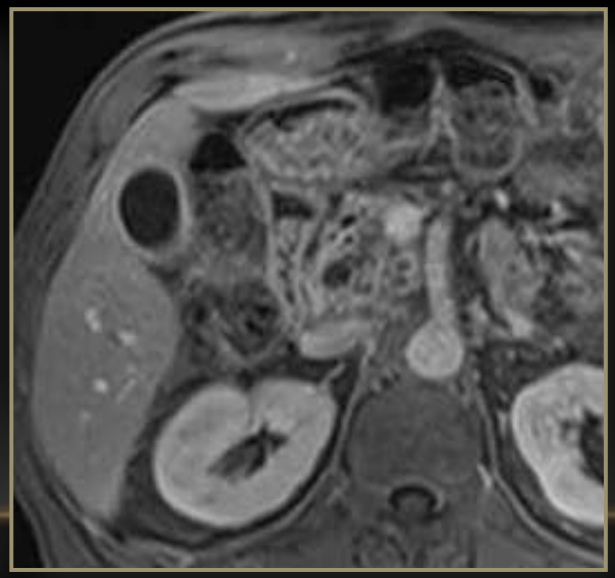

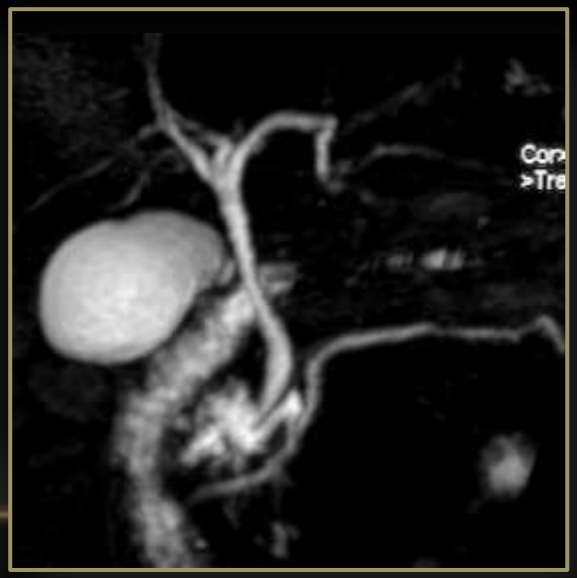

SIM, CHUC

LESÕES NEOPLÁSICAS

- *Neoplasias Mucinosas Pancreáticas Intra-ductais (IPMN)*

- Sobreposição de características imagiológicas?

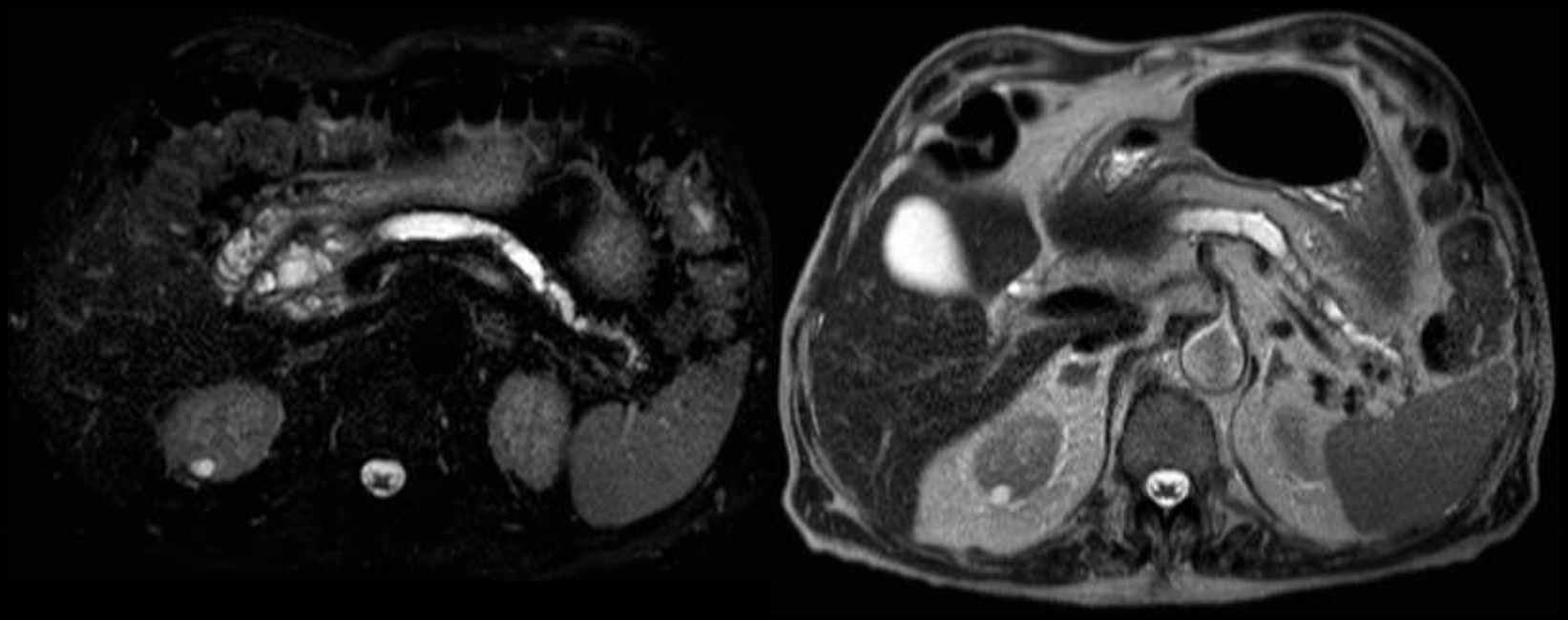

SIM, CHUC

LESÕES NEOPLÁSICAS

- *Neoplasias Mucinosas Pancreáticas Intra-ductais (IPMN)*

- Risco de Malignidade?

- Envolvimento do ducto pancreático principal (70%)
- Ductos secundários (25%)

LESÕES NEOPLÁSICAS

- *Neoplasias Mucinosas Pancreáticas Intra-ductais (IPMN)*

- Características imagiológicas sugestivas de malignidade *(worrisome features)*:

- Lesão >3cm ou diâmetro do Wirsung >10mm
- Irregularidade/ espessamento parietal
- Nódulos murais/ projecções papilares
- Envolvimento difuso do pâncreas
- Abaulamento da papila com protusão no lúmen duodenal
- Dilatação da VBP >5mm

PAPEL DA ECOENDOSCOPIA

- Utilização crescente no diagnóstico e tratamento de lesões quísticas do pâncreas
- Vantagens:
  - caracterização de lesões (elevada resolução espacial e baixo risco de complicações)
  - identificação de sinais de malignidade (nódulos murais)
  - PAAF das lesões quísticas:
    - avaliação citológica
    - avaliação BQ
    - determinação de marcadores tumores e análise molecular

CPRE: não é recomendada para realização rotineira de escovados ou recolha de líquido intra-ductal

PAPEL DA ECOENDOSCOPIA

- PAAF: avaliação citológica e bioquímica:

  1º passo – excluir lesão inflamatória (pseudoquistos)

Table 4

Pancreatic Cyst Fluid Analysis

Test	Mucinous vs Nonmucinous	Benign vs Malignant
Amylase	Include/exclude pseudocyst	Not useful
CEA	Highly useful	Questionable*
CA19–9	Accepted use (MCN vs IPMN)	Not useful
Mucin stain	Highly useful	Not useful
CA19–9 and MUC5AC†	Accepted use	Not useful
CA19–9 and CEACAM6‡	Accepted use	Not useful
CEA and CA72–4	Investigational	Potential
CEA and CA19–9§	Investigational	Potential
Mucins (MUC1, 2, 4, 5AC)†	Accepted use, investigational	Used to differentiate subtypes of IPMN, determine low- versus high-risk cysts
Molecular analysis (K-*ras* and LOH)	Highly useful	Possible, potentially with other genes
Inflammatory mediated proteins	Investigational	Branch-duct IPMN versus main-duct IPMN (potential with TGF-β1, IL1β)
Telomerase	Investigational	Potential
MicroRNA	Investigational	Potential
Cytologic evaluation	…	Highly useful

Note.—For investigational tests, see Appendix E3 (online).

*Levels above 2500 ng/mL are highly indicative of a malignant lesion.

New Insights into Characterization Cystic of Pancreatic Lesions, in Radiology 2014

PAPEL DA ECOENDOSCOPIA

- PAAF: avaliação citológica e bioquímica:

  2º passo – diferenciação entre neoplasias quísticas serosas e mucinosas

Table 4

Pancreatic Cyst Fluid Analysis

Test	Mucinous vs Nonmucinous	Benign vs Malignant
Amylase	Include/exclude pseudocyst	Not useful
CEA	Highly useful	Questionable*
CA19–9	Accepted use (MCN vs IPMN)	Not useful
Mucin stain	Highly useful	Not useful
CA19–9 and MUC5AC†	Accepted use	Not useful
CA19–9 and CEACAM6‡	Accepted use	Not useful
CEA and CA72–4	Investigational	Potential
CEA and CA19–9§	Investigational	Potential
Mucins (MUC1, 2, 4, 5AC)†	Accepted use, investigational	Used to differentiate subtypes of IPMN, determine low- versus high-risk cysts
Molecular analysis (K-*ras* and LOH)	Highly useful	Possible, potentially with other genes
Inflammatory mediated proteins	Investigational	Branch-duct IPMN versus main-duct IPMN (potential with TGF-β1, IL1β)
Telomerase	Investigational	Potential
MicroRNA	Investigational	Potential
Cytologic evaluation	…	Highly useful

Note.—For investigational tests, see Appendix E3 (online).

*Levels above 2500 ng/mL are highly indicative of a malignant lesion.

New Insights into Characterization Cystic of Pancreatic Lesions, in Radiology 2014

PAPEL DA ECOENDOSCOPIA

- PAAF: avaliação citológica e bioquímica:

  3º passo – diferenciação entre neoplasias mucinosas benignas e malignas

Table 4

Pancreatic Cyst Fluid Analysis

Test	Mucinous vs Nonmucinous	Benign vs Malignant
Amylase	Include/exclude pseudocyst	Not useful
CEA	Highly useful	Questionable*
CA19–9	Accepted use (MCN vs IPMN)	Not useful
Mucin stain	Highly useful	Not useful
CA19–9 and MUC5AC†	Accepted use	Not useful
CA19–9 and CEACAM6‡	Accepted use	Not useful
CEA and CA72–4	Investigational	Potential
CEA and CA19–9§	Investigational	Potential
Mucins (MUC1, 2, 4, 5AC)†	Accepted use, investigational	Used to differentiate subtypes of IPMN, determine low- versus high-risk cysts
Molecular analysis (K-*ras* and LOH)	Highly useful	Possible, potentially with other genes
Inflammatory mediated proteins	Investigational	Branch-duct IPMN versus main-duct IPMN (potential with TGF-β1, IL1β)
Telomerase	Investigational	Potential
MicroRNA	Investigational	Potential
Cytologic evaluation	…	Highly useful

Note.—For investigational tests, see Appendix E3 (online).

*Levels above 2500 ng/mL are highly indicative of a malignant lesion.

New Insights into Characterization Cystic of Pancreatic Lesions, in Radiology 2014

PAPEL DA ECOENDOSCOPIA

- Novos biomarcadores?

Table 7

Novel Biomarkers for Specific Evaluation of Cystic Pancreatic Lesions

Biomarker	Potential Use	Studies
Inflammatory mediator proteins (cytokines-interleukins, chemokines)	Differentiate inflammatory pancreatic cyst (pseudocyst) from branch-duct IPMN	Lee et al (122), 2012; Lee et al (123), 2012; Maker et al (124), 2011
Telomerase (reverse transcriptase directing synthesis of telomeric repeats [GGT-TAG] onto chromosomal ends)	Separate benign or borderline lesion from malignant IPMN	Yeh et al (125), 1999; Hiyama et al (126), 1997; Hashimoto et al (127), 2008; Inoue et al (128), 2001; Pearson et al (129), 2000; Nakashima et al (130), 2009
MicroRNA (class of 18–24 nucleotides RNA molecules frequently misexpressed in pancreatic carcinoma)	Differentiate invasive from noninvasive or low- from high-grade dysplasia IPMNs; differentiate mucinous from nonmucinous cysts	Ryu et al (131), 2010; Ryu et al (133), 2011; Habbe et al (132), 2011; Matthaei et al (134), 2012

New Insights into Characterization Cystic of Pancreatic Lesions, in Radiology 2014

GUIDELINES PARA O *FOLLOW UP* DE NEOPLASIAS QUÍSTICAS MUCINOSAS

- *Critérios de Sendai*

- Surgiram da necessidade de responder a várias questões de ordem clínica:

- Definição e classificação das lesões?
- Avaliação pré-operatória (Ecoendoscopia + PAAF)?
- Indicações para ressecção?
- *Follow up*?

CRITÉRIOS DE SENDAI

- Consenso de 2006 – Lesões a ressecar:

- IPMN do ducto principal e tipo misto
- IPMN do ducto secundário se:
  - sintomáticos
  - assintomáticos, mas >3cm, com dilatação DP >5mm, nódulos murais, citologia +

↓

Baixo VPP: IPMN dos ductos secundários benignos eram ressecados

CRITÉRIOS DE SENDAI

- 2006
- 2012

Lesões de elevado risco devem ser ressecadas

Table 1 Summary of the Sendai Consensus Guidelines and Fukuoka Consensus Guidelines

Guideline	Criteria
SCG	
MD-IPMN	MPD ⩾ 10 mm
SCG+ve BD-IPMN	Size > 3 cm
	Size ⩽ 3 cm with symptoms/mural nodules/ MPD dilation (> 6 mm)/ positive cytology
FCG	
High risk features	Proximal lesion with obstructive jaundice
	Enhancing nodules
	Dilated main duct (⩾ 10 mm)
Worrisome risk features	Size ⩾ 3 cm
	Pancreatitis
	Non-enhancing nodules
	Thickened, enhancing walls
	Dilated duct (5 to < 10 mm)
	Change in duct caliber with distal atrophy
	Lymphadenopathy

Goh, World J Gastroent, September 2015

ABORDAGEM TERAPÊUTICA
ERA PÓS-SENDAI

- Ressecção Cirúrgica:
- IPMN DP/tipo misto
- Lesões quísticas com estigmas de elevado risco de malignidade (SCG/FCG)

- Ecoendoscopia:
- Lesões quísticas não caracterizáveis por imagem: estratificação de risco
- IPMN dos ductos secundários com estigmas suspeitos

↓

Elevado risco: Ressecção Cirúrgica

ABORDAGEM TERAPÊUTICA
ERA PÓS-SENDAI

- *IPMN dos ductos secundários*
- Sem estigmas suspeitos
- Sem características preocupantes

Tamanho do maior quisto

<1cm	TC/RM em 2 ou 3 anos
1-2cm	TC/RM anual (durante 2 anos) Se estável: aumenta intervalo de follow up
2-3cm	EcoEDA 3 a 6 meses Aumenta intervalo e alterna EcoEDA/RM Cirurgia se jovem*
>3cm	RM/EcoEDA a cada 3 a 6 meses Cirurgia de jovem *

* idade inferior a 65 anos

CONSENSO EUROPEU 2013

- *Cirurgia IPMN DP/Misto:* TODOS (se doentes clinicamente aptos)

- *Cirurgia IPMN DS:*
- Indicações absolutas:
  - Sintomáticos
  - Nódulos murais
  - Dilatação do Wirsung >6mm
- Indicações relativas:
  - Aumento das dimensões
  - Elevação dos níveis séricos de CEA e CA 19.9

FOLLOW UP

- Abordagem nas Lesões Quísticas do Pâncreas

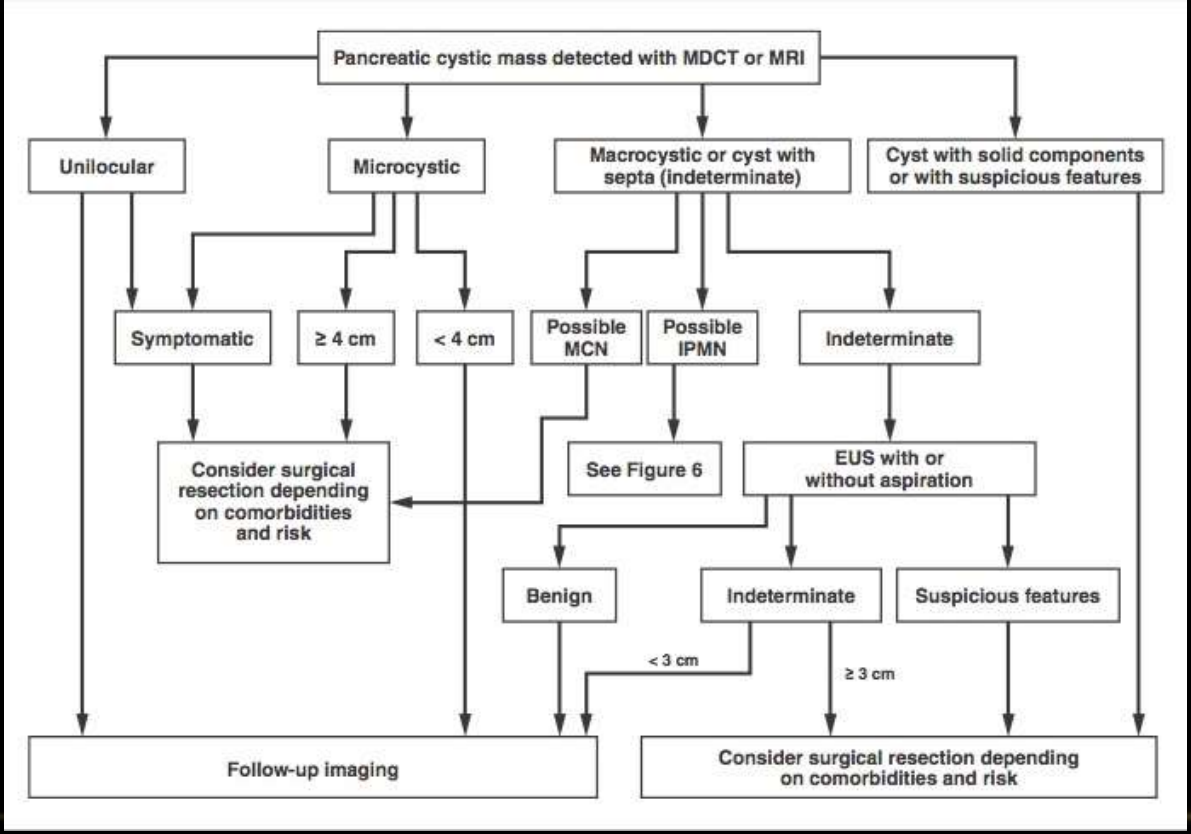

Diagnosis and Management of Cystic Pancreatic Lesions , in AJR 2014

FOLLOW UP

- Abordagem nas Neoplasias Mucinosas Papilares Intra-ductais

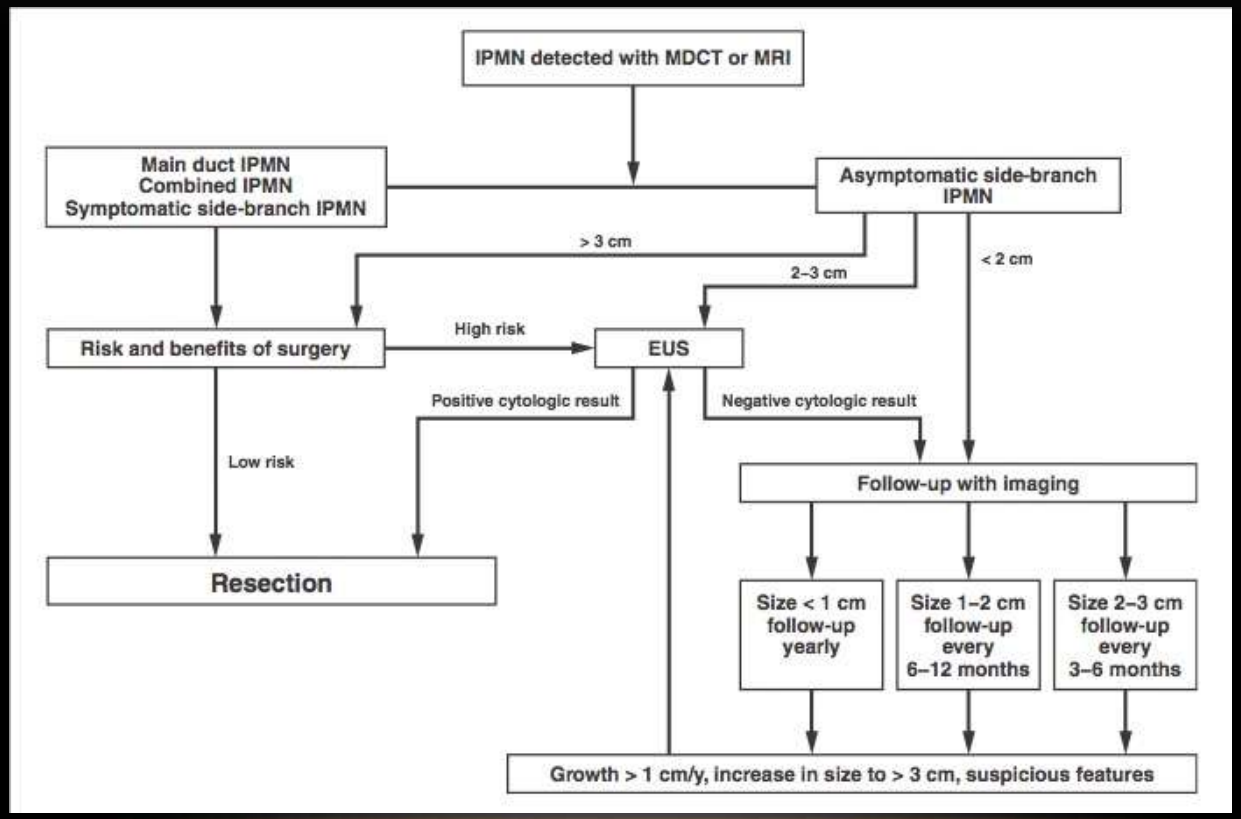

Diagnosis and Management of Cystic Pancreatic Lesions , in AJR 2014

FOLLOW UP PÓS-CIRURGIA

- Depende do subtipo histológico:

✓ Cistoadenoma mucinoso – sem follow up (sem risco de recorrência)

✓ Cistoadenocarcinoma mucinoso – 6 em 6 meses durante o primeiro ano pós-cirurgia

✓ IPMN:

- Se margens com tecido normal ou alterações não displásicas: CPRM aos 2 e aos 5 anos
- Se margens com displasia: CPRM de 6 em 6 meses

- Recorrência nos primeiros 5 anos: 0-20%

CONCLUSÕES

- Aumento progressivo da detecção de lesões quísticas pancreáticas (TC e RM)
- Caracterização morfológica difícil (lesões <3cm)
- Abordagem multidisciplinar é fundamental
- Evolução no *follow up* destes doentes resulta de uma melhor compreensão da história natural e comportamento biológico das neoplasias quísticas
- Estratificação do risco e follow up dos doentes – abordagem perfeita?
- Abordagem terapêutica deverá ser adaptado em função do risco individual de cada doente (cirurgia *vs* vigilância)

LESÕES QUÍSTICAS DO PÂNCREAS

REVISÃO DOS CRITÉRIOS DE SENDAI

9 DE NOVEMBRO DE 2015

Isabel Sofia Correia Candelária

4º ano do internato complementar de Radiologia

Centro Hospitalar e Universitário de Coimbra

Director: Prof. Filipe Caseiro Alves